



Papel de la **ecocardiografía** en Atención Primaria.

Demora en **Insuficiencia Cardíaca**.

Código: 6 244

Autores:

1. Jaime Roca Pujol
2. Maria Nieves Mendieta Lagos

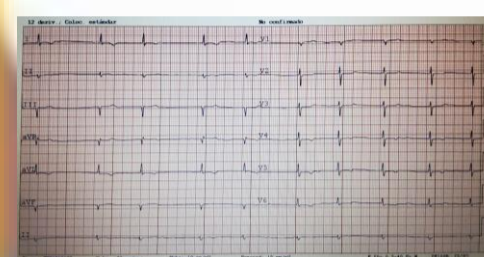
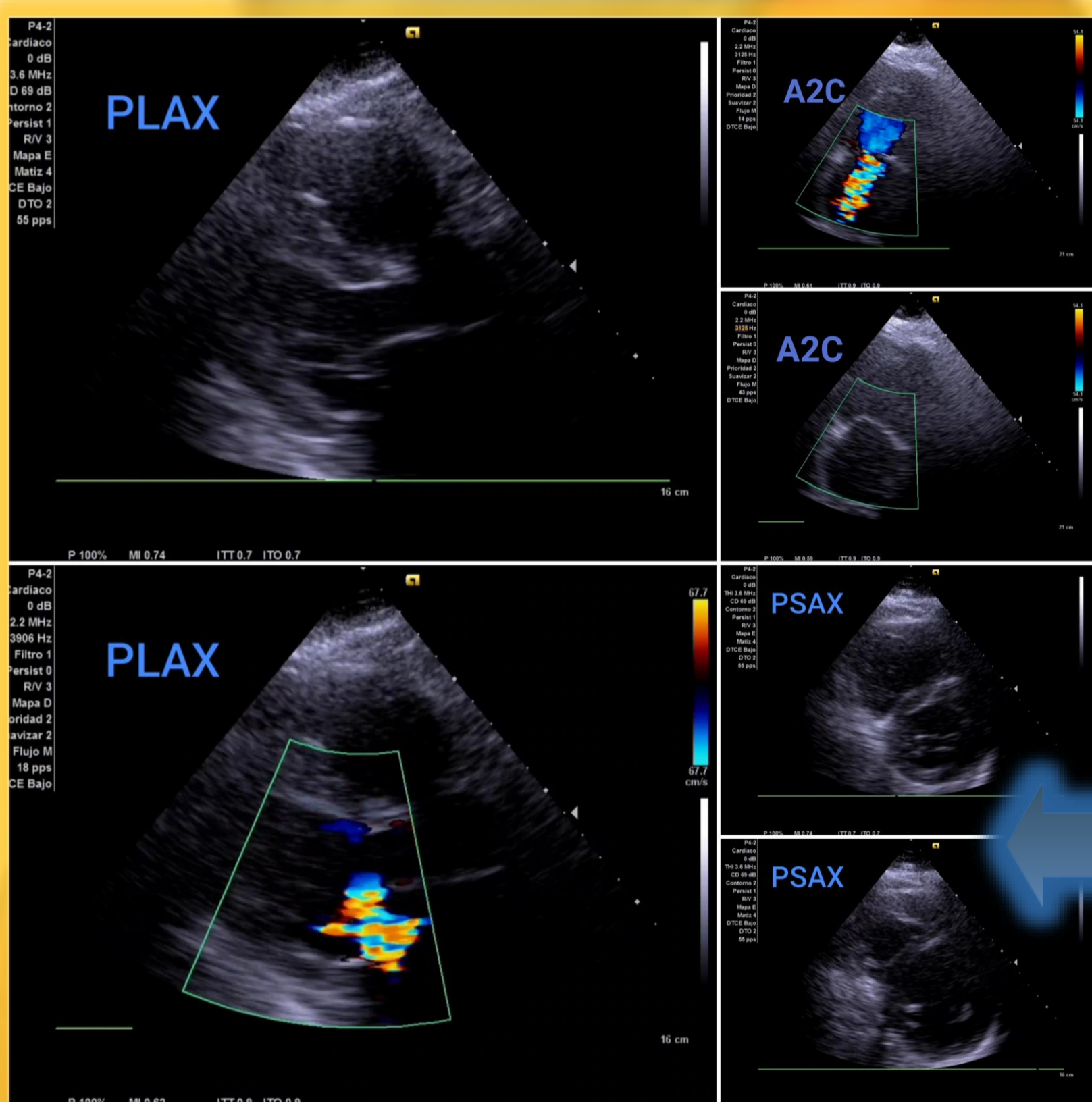
Medicina Familiar y Comunitaria
C.S. Martí Serra. Illes Balears

Caso Clínico

Varón de 67 años de edad sin alergias conocidas, exfumador, HTA, DLP, GBA, Obesidad con alteración ventilatoria no obstructiva, Apnea del sueño en tto CPAP, Fibrilación auricular permanente, **Cardiopatía isquémica crónica**, **Insuficiencia cardíaca (IC)** con **Insuficiencia Mitral (IM)** severa conocida con Ecocardiografía 2020: IM severa por Prolapso mitral con rotura cuerda tendinosa de dicha válvula.

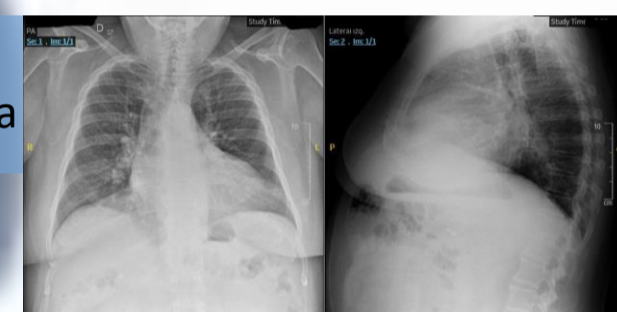Consulta en mayo de 2022 por aumento de su **disnea** a moderados esfuerzos con ortopnea(1) nicturia(1), no DPN, no edemas. Comenta que en 2020 se le indicó **cirugía valvular**. Tras 2 años de pandemia, aún **NO** se le ha llamado.

AC: tonos arrítmicos 70x', soplo foco mitral III/VI, AP: mvc con crepitantes bibasales, sin edemas.



ECG: ACxFA 70x'

Rx Tórax:
Cardiomegalia



Analítica: sin anemia, HbA1c 5.8%,
ProBNP 742 pg/mL.

Ecocardiografía:

Contractilidad conservada,
jet excéntrico en **válvula Mitral**
subjetivamente moderado-grave.

Juicio clínico:

IC con IM vs EPOC vs TromboEmbolismo Pulmonar

Paciente con IC con ruptura cuerda tendinosa valvular conocida. En 2020 se le indicó IQ. 2 años después nadie ha contactado con él. La revaloración del paciente nos orienta a insuficiencia cardíaca descompensada. Mediante la ecocardiografía detectamos jet excéntrico en válvula mitral.

Plan de acción y evolución:

La valoración del paciente tras anamnesis, exploración física, ECG, Rx Tórax y analítica de sangre con péptidos natriuréticos nos da una idea global de la situación del paciente. La **ecocardiografía** en consulta de Atención Primaria nos permite valorar: motilidad cardíaca, dimensiones de las cámaras así como alteraciones valvulares y de grandes vasos. En este caso, el Doppler color sobre válvula mitral detecta el **'jet' excéntrico de insuficiencia mitral**. La profundidad de dicho 'jet' nos orienta, subjetivamente en la **gravedad** de la insuficiencia.

En este caso, se comentó en sesión clínica con cardiología. Dos meses después el paciente es **incluido** en lista de espera.

Conclusiones:

Existe demora por parte del paciente, del equipo médico y demora por parte del sistema tanto para pruebas complementarias como para lista de espera quirúrgica. Es labor de todos tratar de disminuir los tiempos. La **ecocardiografía en el momento de la consulta**, incluso antes que una radiografía y una analítica con pruebas especiales, nos aportará información clave.