



Código: 6/235

Título: LA IMPORTANCIA DE LOS ARTEFACTOS

Autores:

1. Carlos Sánchez Sánchez. C.S. Virgen del Gavellar. Úbeda.
2. Gloria Molina Manrique. C.S. Federico del Castillo. Jaén.
3. Esther Ortiz Andreu. C.S. Virgen del Gavellar. Úbeda.

Caso Clínico

Ámbito del caso: Atención Primaria. Hospitalaria.

Motivos de consulta: Disuria.

Historia clínica: Disuria y dolor en fosa renal izquierda.

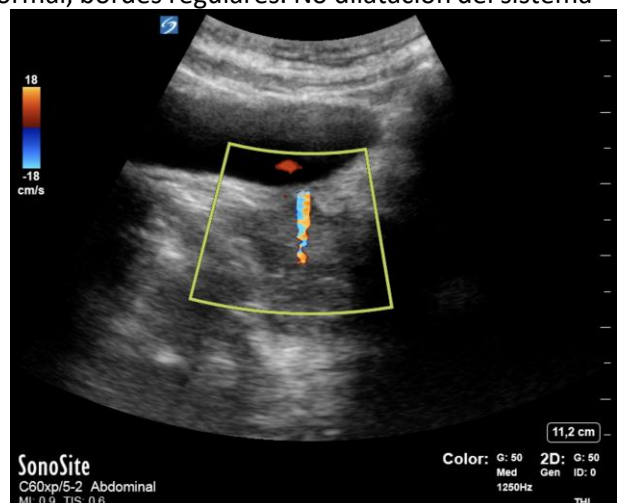
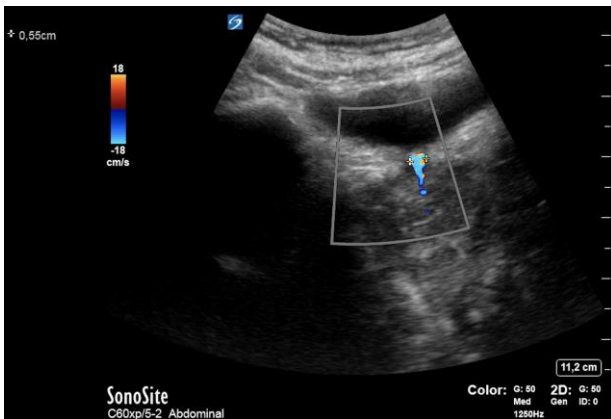
Enfoque individual:

Mujer de 46 años que acude a nuestra consulta de Atención Primaria por disuria y dolor en fosa renal izquierda de 2 días de evolución. Afebril.

- Exploración física: Buen estado general, normo coloración mucocutánea. Auscultación cardiorrespiratoria normal. Abdomen blando y depresible a la palpación, doloroso en hipogastrio, no signos de irritación peritoneal. Puño percusión renal bilateral negativa. Miembros inferiores sin edemas ni signos de trombosis venosa profunda.

-Sistemático de orina: Hematíes ++.

-Ecografía Clínica en consulta de AP: fenómeno de centelleo positivo en entrada de uréter izquierdo. Presencia de Jet ureteral positivo que indica permeabilidad de vía urinaria. Se evidencia litiasis ureteral de 5mm. Silueta renal izquierda de tamaño y ecogenicidad normal, bordes regulares. No dilatación del sistema pielocalicial.



Juicio clínico: Litiasis ureteral.

Diagnóstico diferencial: Infección del tracto urinario. Tumor vesical.

Tratamiento: Analgesia e hidratación oral. Tamsulosina 400mcg cada 24 horas.

Planes de actuación: Observación domiciliaria y control ecográfico en una semana; y explicamos síntomas de alarma por los que consultar antes.

Evolución: Tras una semana la paciente nos indica que se encuentra mejor y que el dolor y las molestias han desaparecido. Realizamos ecografía de control y no objetivamos fenómeno de centelleo ni litiasis ureteral.

Conclusiones:

En la mayoría de ocasiones los artefactos nos dificultan una adecuada valoración de la imagen con el consiguiente error diagnóstico.

Por el contrario, este caso ejemplifica la utilidad del fenómeno de centelleo en el diagnóstico de la patología que presentaba la paciente y la ayuda en el manejo terapéutico.