



Código: 6/232

Título: Ecografía en consulta: abordaje de una adenopatía sospechosa

Autores:

1. Ávila Ossorio, Beatriz. MIR MFyC. CS. Ronda Histórica. Sevilla.
2. Vázquez Cros, Alicia. MIR MFyC. CS. Ronda Histórica. Sevilla.
3. Mora Quintero, Antonio. Médico de familia. Tutor. CS. Ronda Histórica. Sevilla.

Caso Clínico

Ámbito: Atención Primaria.

Motivo de consulta: Bultoma en clavícula.

Enfoque individual (anamnesis, exploración, pruebas complementarias)

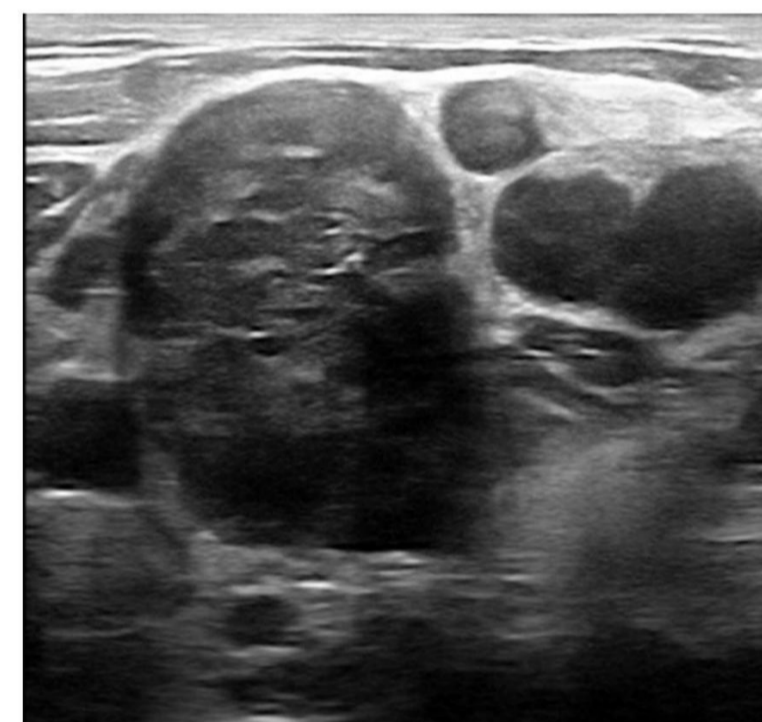
Mujer de 48 años que consulta por aparición de nódulo doloroso en región clavicular izquierda de tres días de evolución. Asocia prurito generalizado. Niega fiebre, pérdida de peso o sudoración nocturna.

En región infraclavicular izquierda se palpa una adenopatía de 3x2 cm, de consistencia dura, adherida a planos profundos. No se palpan adenopatías a otros niveles. Se realiza ecografía clínica donde se evidencian un conglomerado adenopático de bordes irregulares.

Juicio clínico (lista de problemas, diagnóstico diferencial)

Juicio clínico: linfoma de Hodgkin.

Diagnóstico diferencial: infecciones virales, bacterianas y micóticas, sarcoidosis, síndromes linfoproliferativos y metástasis.



Plan de acción y evolución

Se consulta a Medicina Interna que solicita TAC de tórax y abdomen donde se confirma conglomerado adenopático infraclavicular izquierdo y masa en mediastino anterior. Se programa exéresis quirúrgica con estudio de anatomía patológica con resultado de linfoma de Hodgkin, tipo esclerosis nodular. Es valorada por Oncología Médica y se plantea tratamiento quimioterápico que actualmente está llevando a cabo con una evolución favorable.

Conclusiones

La consulta por adenopatía es una de las más frecuentes en Atención Primaria. A pesar del corto tiempo de evolución, la ecografía nos permitió caracterizar mejor la adenopatía y ante la presencia de varios criterios patológicos, pudimos instaurar un estudio y abordaje terapéutico precoces.

Palabras clave

Linfadenopatía, Prurito, Enfermedad de Hodgkin.