



**Código:6/225**

**Título: "Afeitándome me he notado un bulto en el cuello"**

**Autores:**

- 1.Rosa M.ª Lara Ojeda DNI: 75117150R. R1 MFyC en C.S. Villacarrillo (Jaén)
- 2.Victoria Martinez Chaves, Médico de Familia C.S. Villacarrillo (Jaén)
- 3.Adrián López Muñoz R3 MFyC , C.S. Villacarrillo (Jaén)

## Caso Clínico

Paciente varón de 68 años, con antecedentes de HTA, diverticulitis, hiperuricemia, discopatía lumbar, esteatosis hepática difusa, exfumador, en tratamiento con amlodipino 5, enalapril 20, pregabalina 25, omeprazol 20 y tramadol 50. Acude a consulta refiriendo que mientras se afeitaba, se ha notado un bulto en la zona latero cervical izquierda

### Exploración Física:

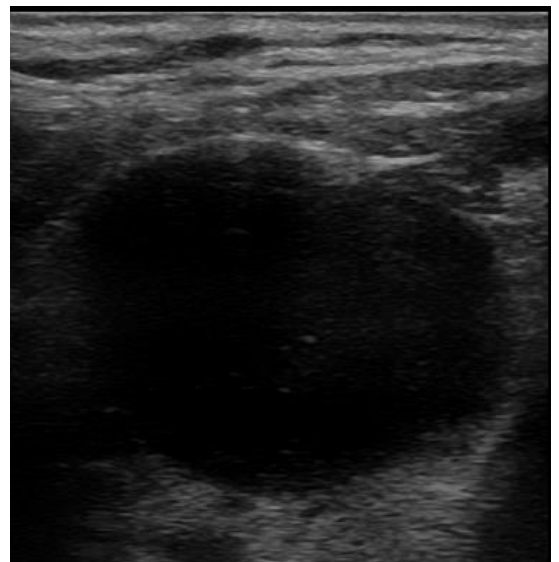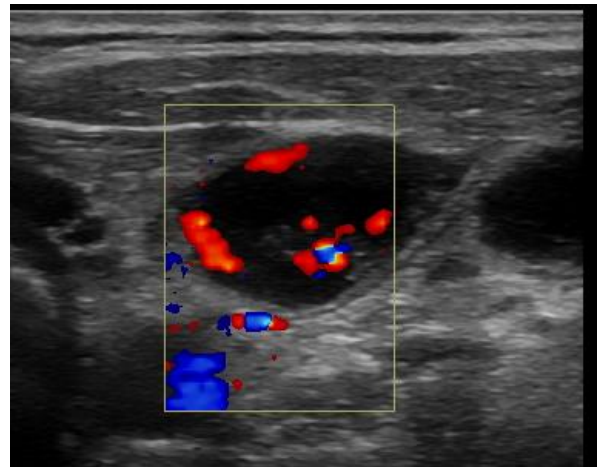
En zona latero cervical izquierda de palpa una masa indolora, elástica, impresiona de estar adherida planos profundos con algunas adenopatías regionales.

Cavidad oral y orofaringe sin hallazgos relevantes excepto una ligera hipertrofia amigdalal izquierda

### Exploraciones complementarias:

Analítica con perfil general y serología infecciosa , Rx de tórax que resultaron ser normales .Se decide realizar una ecografía clínica con los siguientes resultados:

Glándula tiroidea de tamaño, ecogenicidad normales. Glándulas salivares mayores sin hallazgos. Conglomerado adenopático latero cervical izquierdo con adenopatías de morfología esférica y sin el hilio graso y con un patrón de vascularización ausente en varias y anárquico en algunas de ellas, localizadas en los niveles II, III, IV y V del lado izquierdo, llegando algunas de ellas a alcanzar los 3x2 cm.



### JUICIO CLINICO

Conglomerado adenopático en zona latero cervical izqdo.

Sospecha de neoplasia primaria del sistema linfático (linfoma)

Adenopatías metastásicas

### PLAN DE ACTUACION Y EVOLUCION:

Ante los hallazgos clínicos y ecográficos se remite al paciente de forma preferente a ORL donde se le solicita TAC que informa: Masa orofaríngea izquierda, adenopatías latero-cervicales izqda. Con probable infiltración, hallazgos sospechosos en primer lugar de linfoma sin descartar tras posibilidades

