



## Titulo: LA ECOGRAFIA PARA EL ABORDAJE DIAGNOSTICO DE MASA LATEROCERVICAL

Autores:

1. Domínguez Bejarano, Laura.
  2. Rodríguez García, Rubén.
- CS Las Palmeritas. Sevilla.

### CASO CLÍNICO

#### MOTIVO DE CONSULTA

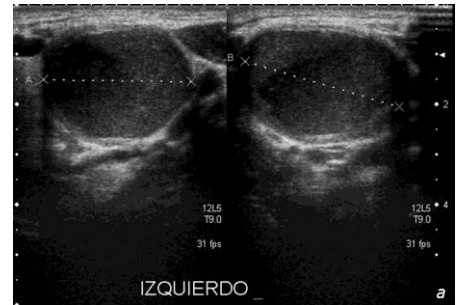
Varón de 35 años que acude por aparición de una masa laterocervical izquierda superior indolora de instauración brusca, sin otra clínica acompañante, de unos 4 cm y tres semanas de evolución tras un cuadro respiratorio de vías altas.

#### AP

No antecedentes personales de interés.

#### EXPLORACIÓN

Palpación de masa única submandibular indolora de aproximadamente 4 cm, no adherida a planos profundos, de consistencia gomosa. No otras alteraciones relevantes.



#### PRUEBAS COMPLEMENTARIAS

- Analítica con BQ, HB, serología normales.
- Mantoux negativo.
- Radiografía de tórax anodina

#### ECOGRAFÍA CLÍNICA

Imagen ovalada anecogénica de 4 cm con bordes bien definidos, no septos en su interior y ausencia de flujo Doppler.

#### ENFOQUE FAMILIAR Y COMUNITARIO

Abogado. Divorciado.

#### JUICIO CLÍNICO

Sospecha de patología tumoral, dadas las características de la imagen se descarta patología maligna confirmando posteriormente el diagnóstico de quiste de segundo arco branquial.

#### DIAGNÓSTICO DIFERENCIAL

- Patología infecciosa.
- Patología tumoral (benigna y maligna)

#### EVOLUCIÓN

Se realiza interconsulta a Medicina interna donde se realiza ecografía con punción aspiración (PAAF) de la tumoración. Con las características de la imagen ecográfica y su diagnóstico definitivo se derivó de forma preferente a Otorrinolaringología para exéresis total de la lesión.