



Código:6/201

Título: Dolor lumbar recurrente

Autores:

- 1.Rosa M^a Lara Ojeda. R1 Medicina Familiar y Comunitaria. CS Villacarrillo (Jaén)
- 2.Sergio Bosy Boss. R2 Medicina Familiar y Comunitaria. CS Villacarrillo (Jaén)
- 3.Adrián López Muñoz. R3 Medicina Familiar y Comunitaria. CS Villacarrillo (Jaén)

Caso Clínico

ANAMNESIS:

- Varón 64 años
- Dislipemia
- Hipertriglicemia
- HTA
- Tabaquismo.

Consulta por **dolor lumbar e impotencia funcional recurrente** que se irradia a la parte anterior del abdomen y al miembro inferior izquierdo de intensidad moderada-severa. En el momento de la consulta se encuentra **asintomático**.

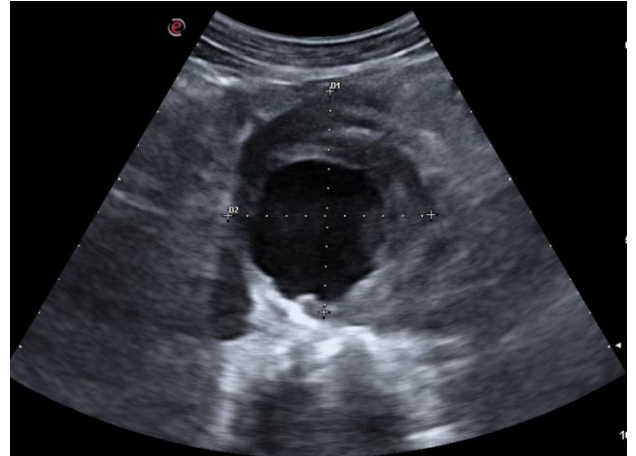
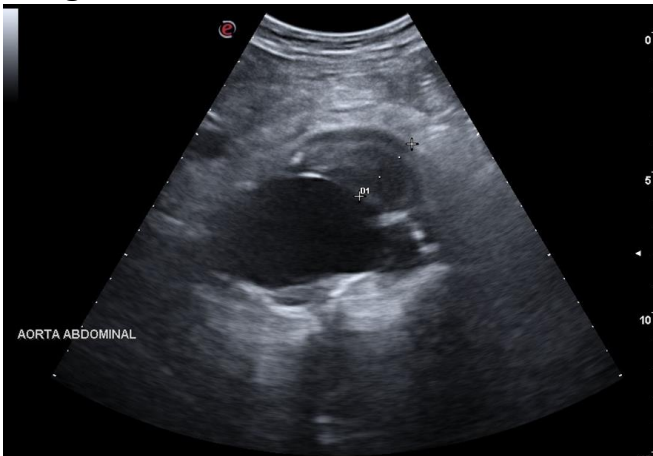
EXPLORACIÓN:

Buen estado general, bien hidratado, eupneico en reposo.
Cráneo y cara normal. Cuello sin bocio ni adenopatías. Carótidas que laten simétricas. Exploración neurológica normal; Auscultación cardio-pulmonar sin hallazgos. Abdomen sin anomalía alguna. MI sin edemas ni signos de patología vascular

PRUEBAS COMPLEMENTARIAS

Radiografía abdomen: espondiloatrosis lumbo sacra moderada.

Ecografía abdominal:



JUICIO CLÍNICO Y PLAN DE ACCIÓN

Aneurisma aorta abdominal infrarrenal con extensión a la iliaca izquierda con signos de actividad reciente y clínica compatible. Fue derivado de forma preferente al servicio de Cirugía Vasculard de Jaén que decidieron intervenirlo de forma quirúrgica (vía femoral). Actualmente se encuentra con buen estado general de salud

CONCLUSIÓN

La **no realización de esta técnica de imagen** en la consulta de Atención Primaria podría haber supuesto un grave **riesgo para la salud** de nuestro paciente, pues el aneurisma podría haber progresado hasta la rotura del mismo. Además, la clínica ambigua que relataba el paciente, y la edad del mismo podrían haber prevalecido para encuadrar tal cuadro en diagnósticos más frecuentes y comunes como puede ser una lumbalgia mecánica o un cólico renal.